

91° S.O.T.I.M.I.

LE FRATTURE DIAFISARIE
COMPLESSE
DEL FEMORE

LA GONARTROSI:
LA SCELTA DELLA
PROTESI

91°
S.O.T.I.M.I.

Presidente
Dott. Paolo Jannelli

programma preliminare

Centro Congressi
Hotel Royal Continental
Napoli, 28 Febbraio / 1 - 2 Marzo 2002

NAPOLI

28 Febbr

1-2 Marzo

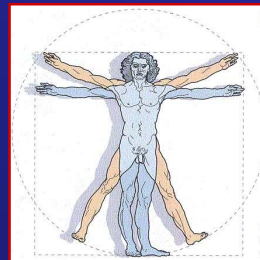
2002



ORTOPEDIA e TRAUMATOLOGIA

Ascoli Piceno


Dir. G. Gozzi



S. Giovanni-Roma

Dir. U. Minniti

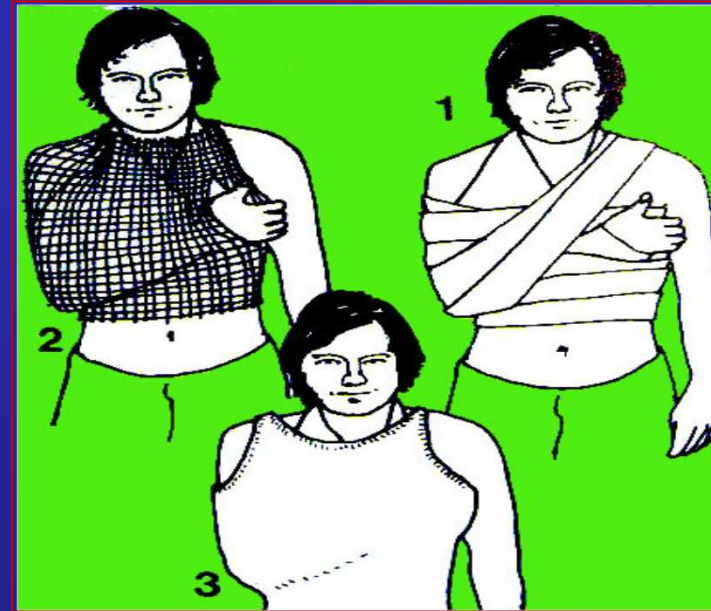
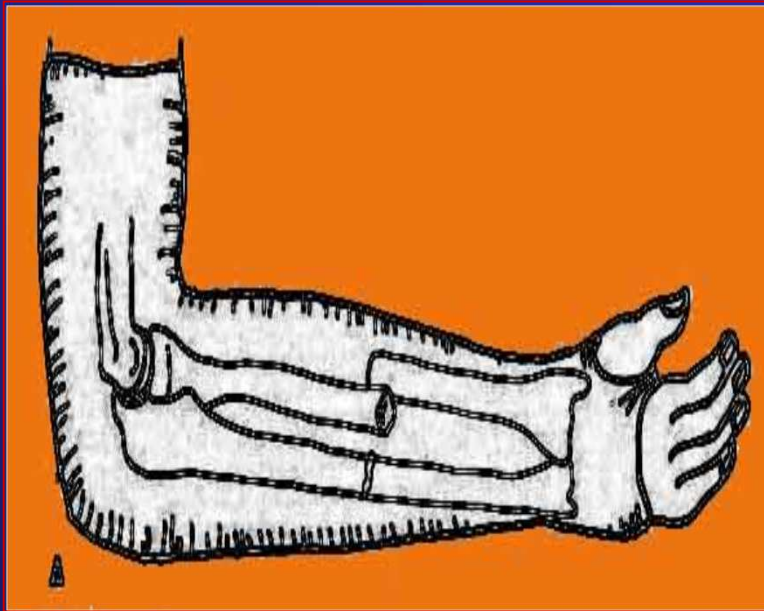
Dr. Mario Tangari



“IL SISTEMA MULTIFIX”:

CONSIDERAZIONI SULL'USO DI FILI
METALLICI PERCUTANEI IN
TRAUMATOLOGIA

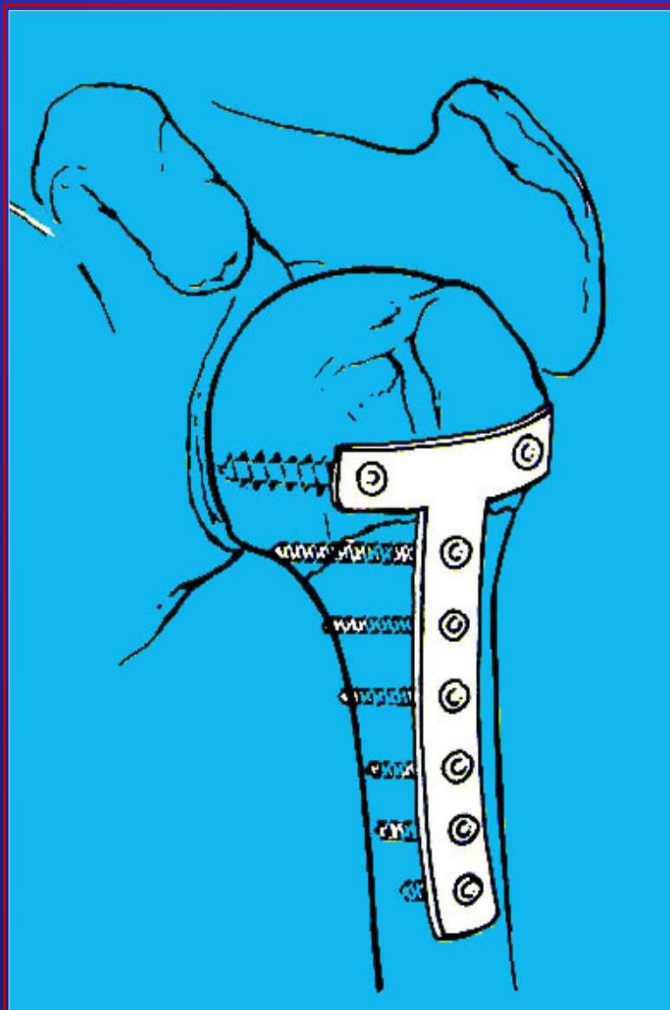
TRATTAMENTO INCRUENTO



PROBLEMATICHE

- **Difficile riduzione**
- **Insoddisfacente stabilizzazione**
- **Lungo periodo di immobilizzazione**
- **Scarsa compliance**
- **Lunghi periodi di rieducazione**
- **Rigidità articolare residua**
- **Lunghe assenze lavorative**

TRATTAMENTO CRUENTO




PROBLEMATICHE

- **Esposizione del focolaio**
- **Svuotamento dell'ematoma**
- **Deperiostizzazione**
- **Rischi infettivologico**
- **Deviazioni assiali**
- **Pseudoartrosi**
- **Nuovo intervento chirurgico per la rimozione del mezzo di sintesi.**

“Sistema MULTIFIX”

- Sintesi percutanea, elastica, bloccata per il trattamento delle fratture epifisarie, metafisarie e diafisarie degli arti.



“Sistema MULTIFIX”

- **FILI METALLICI** di differente calibro con punta sagomata “a sci”.
- **MULTIMORSETTO** esterno.

SULZERMEDICA



INDICAZIONI

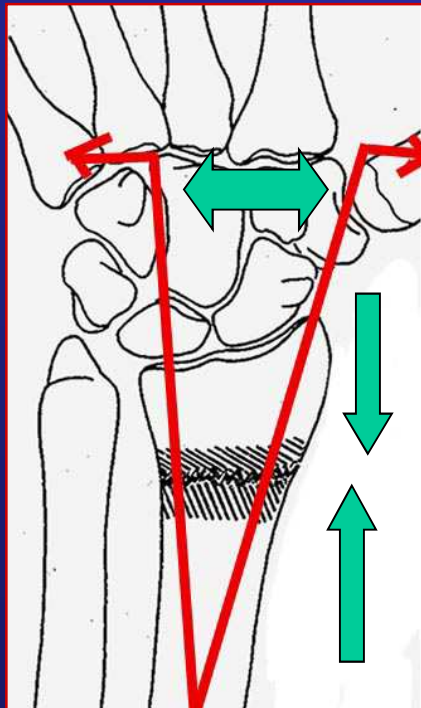
- **Fratture epifisarie e metafisarie**
- **Alcune fratture diafisarie**
- **Distacchi epifisari**
- **Fratture pluriframmentarie**
- **Fratture con scarso “bone stock”**
- **Fratture con complicanze locali e generali.**

SEDI DI IMPIEGO

- **Spalla**
- **Gomito**
- **Polso**
- **Metacarpi-falangi-metatarsi**
- **Femore distale**
- **Tibia prossimale e distale**

BIOMECCANICA

Fili





lunghezza appropriata
per prendere contatto con
più punti della corticale interna

trasformazione delle forze di
taglio e di torsione in
forze di compressione

INDUZIONE OSTEOGENETICA


Sistema elastico-dinamico

Multimorsetto



**mantiene uno stato
tensionale costante
dei fili metallici**

**compressione
continua dei capi di frattura**



RIDUZIONE STABILE DELLA FRATTURA


PROBLEMATICHE

- **PIANIFICAZIONE DEI PUNTI DI INGRESSO.**
- **CENTRAGGIO DEL CANALE MIDOLLARE E PROGRESSIONE.**
- **ANCORAGGIO DEI FILI AL MULTIMORSETTO.**

(STANDARDIZZAZIONE DELLA TECNICA CHIRURGICA)

PUNTO DI INGRESSO

- metatarso
- metacarpo
- falangi



Senso
prossimo-distale
disto-proximale

- polso
- avambraccio



Dall'epifisi
distale

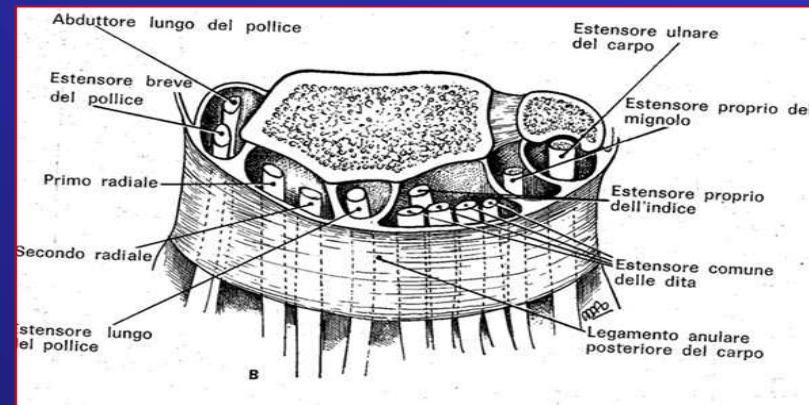
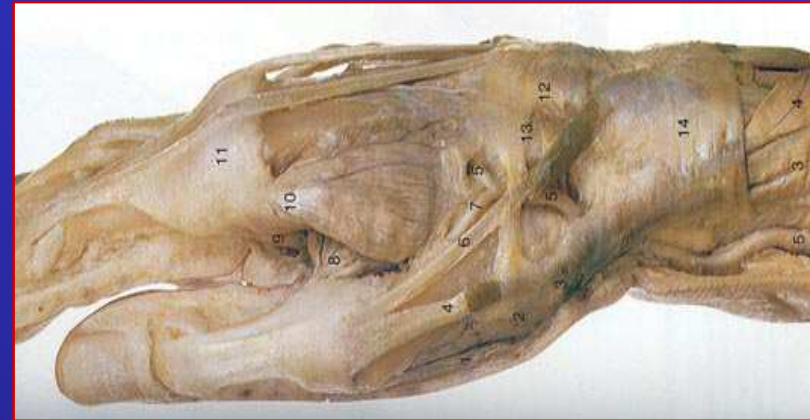
- omero
- tibia
- perone



Dall'estremità
interessata

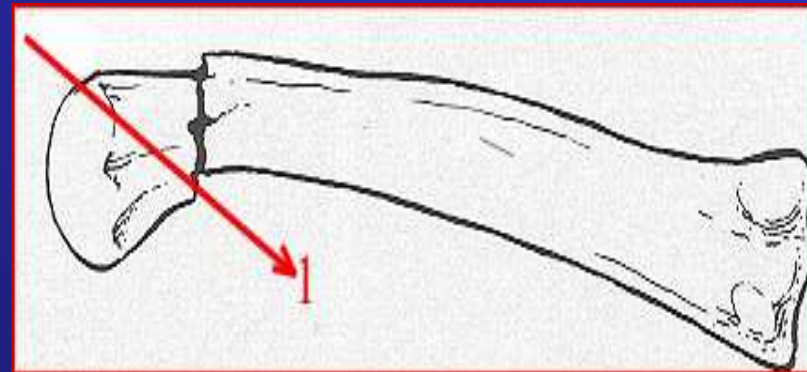
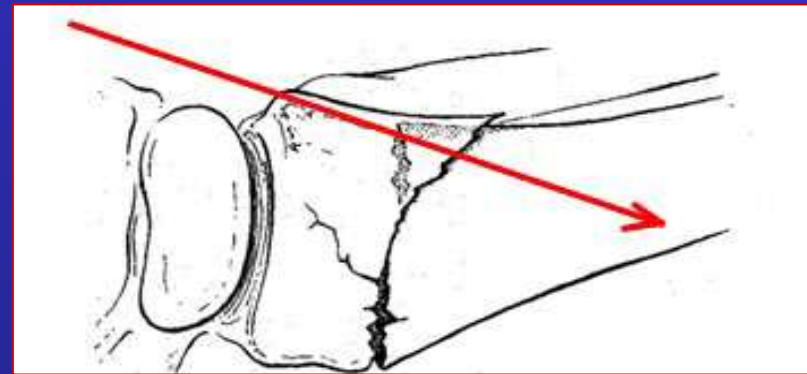
PUNTI DI INGRESSO

- dovrebbero essere codificati, per evitare la lesione o l'ancoraggio di strutture importanti quali tendini, arterie o nervi, particolarmente aggrovigliati nella zona del polso.



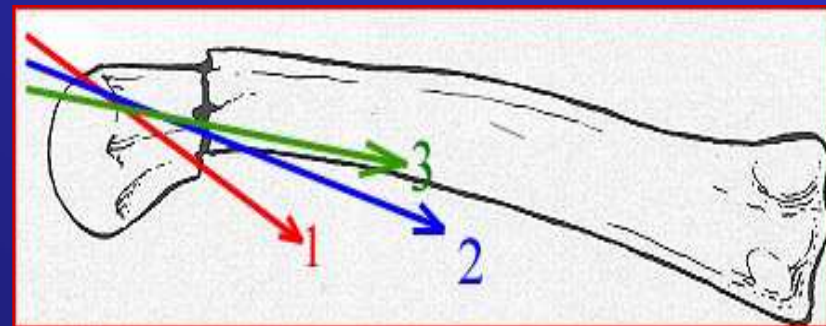
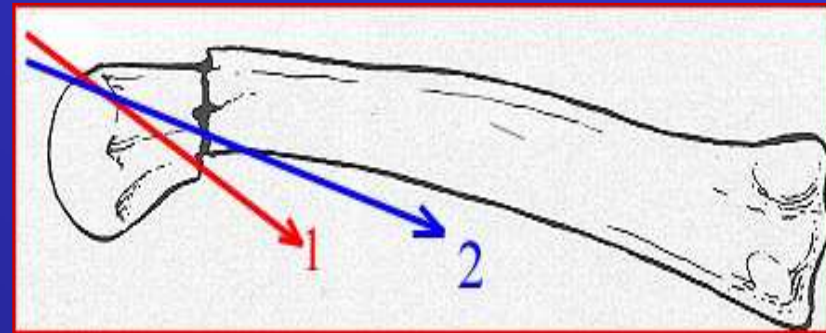
CENTRAGGIO DEL CANALE MIDOLLARE

- La traiettoria di un filo correttamente infisso in sede extrarticolare, incontrerà sicuramente la corticale contrapposta, con possibilità di perforazioni o attraversamento della rima di frattura.

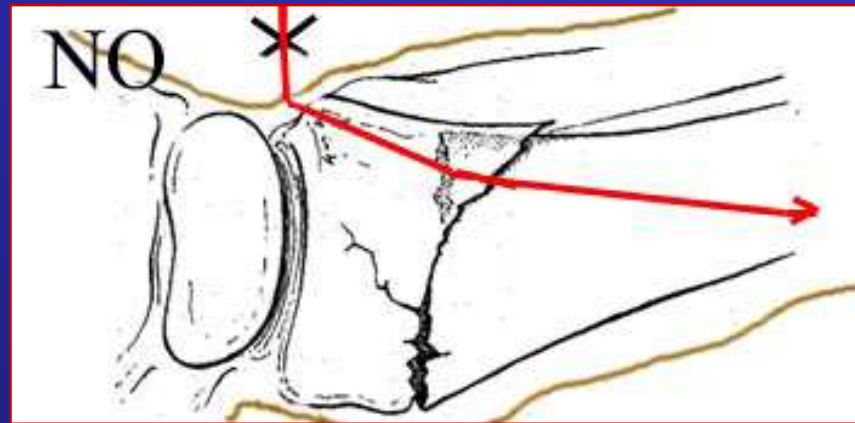


CENTRAGGIO DEL CANALE MIDOLLARE

- Per poter agevolmente incontrare il canale midollare, si deve necessariamente abbassare il punto di infissione, con ovvie interferenze negative sulla escursione articolare.




FLESSIONE DEI FILI METALLICI




- Poiché la pelle è ricca di recettori propriocettivi e del dolore, la flessione dei fili a 90° crea un ancoraggio tra punto di ingresso osseo, capsula articolare, legamenti, retinacolo degli estensori e cute capace di scatenare dolore e limitazione funzionale. (**Algodistrofia**)

MONTAGGIO IDEALE

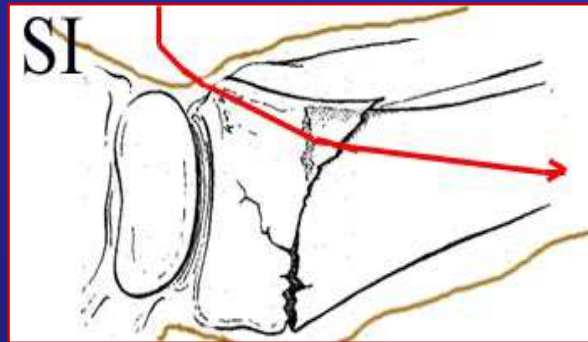

Ingresso extrarticolare e progressione intracanalare



Copertura dell'intero segmento scheletrico fino all'estremità opposta



Corretta distanza del Multimorsetto dalla cute





Riempimento del canale diafisario (sintesi a fascio)



Flessione dolce all'esterno della cute (antidecubito)



TECNICA CHIRURGICA



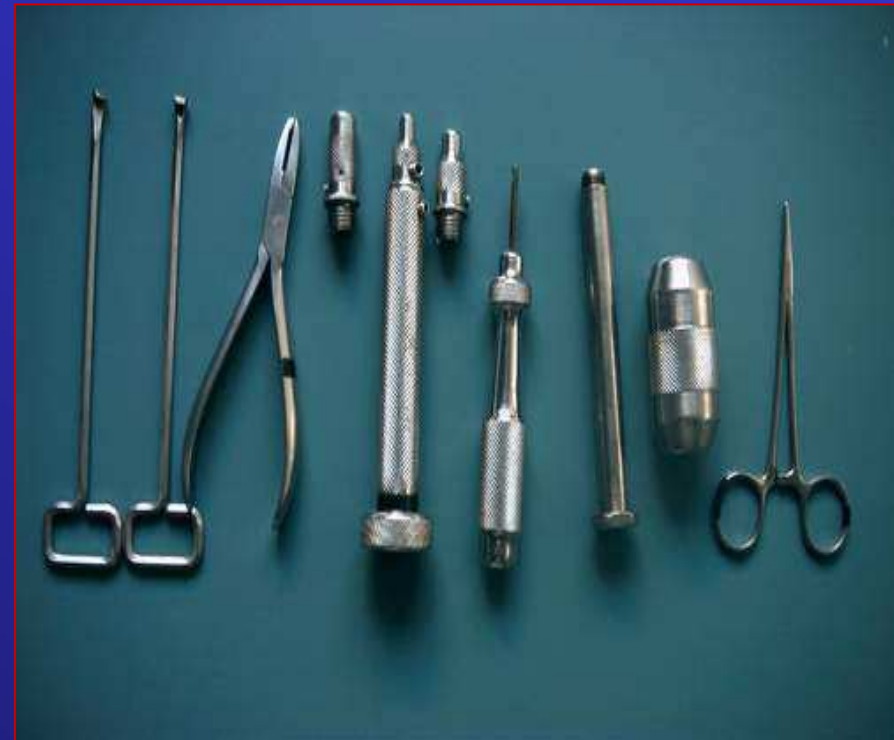STRUMENTO CHIRURGICO



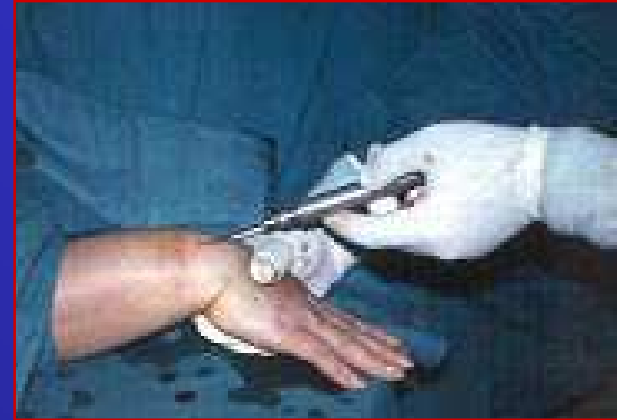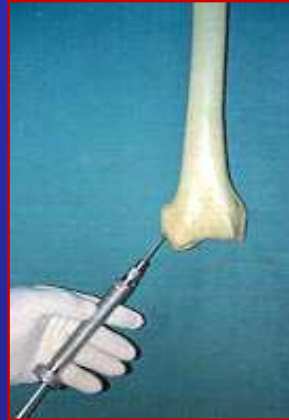Tangari 1999

CARATTERISTICHE

- **Corpo**
- **Apice o puntale**
- **Anima della massa battente**
- **Massa battente**
- **Strumenti di supporto.**

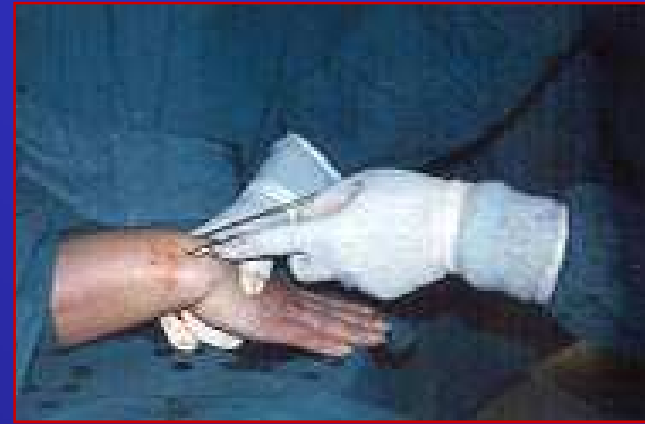

PUNTAMENTO E PERFORAZIONE



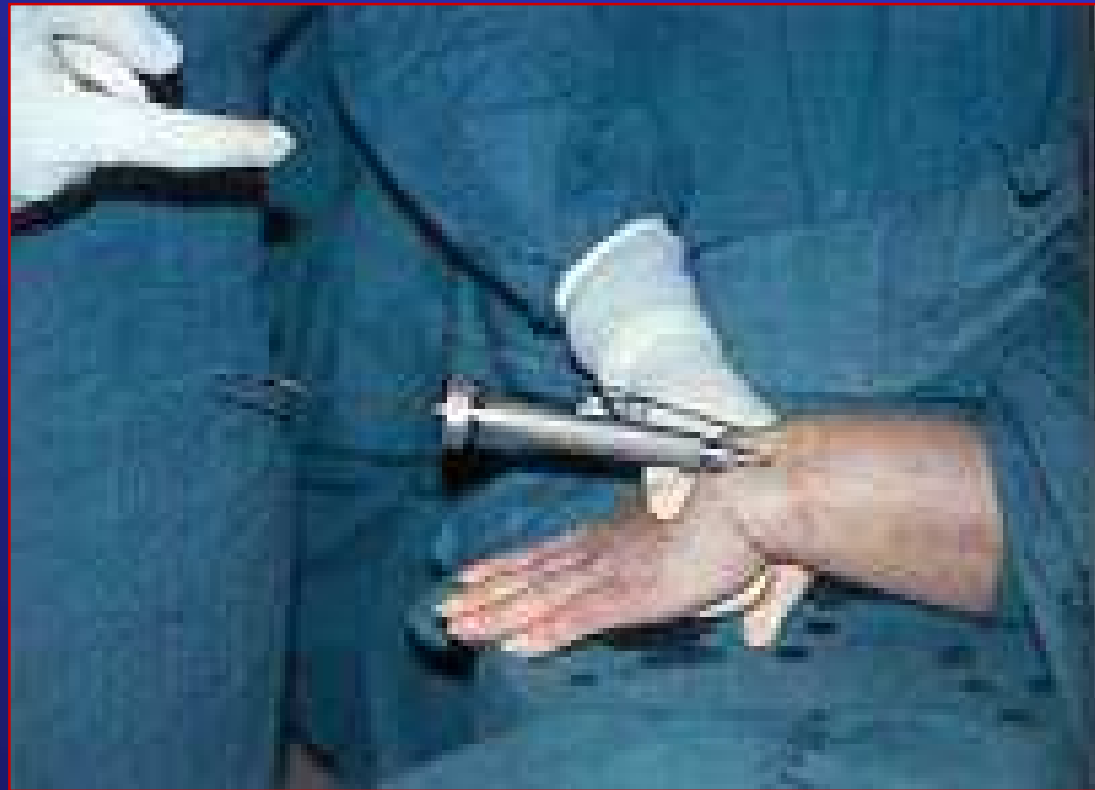- Dopo la riduzione della frattura e sotto controllo di amplificatore di brillantezza, utilizzando il solo corpo dello strumento con filo montato, si sceglie l'esatto punto di ingresso e con movimento rotatorio si infigge l'osso facendo progredire il filo fino alla corticale contrapposta.

PUNTAMENTO E PERFORAZIONE

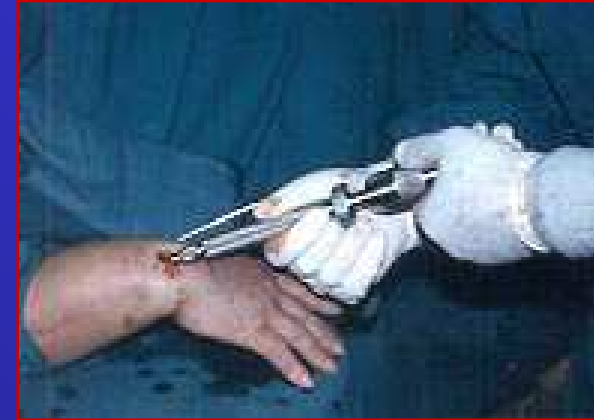
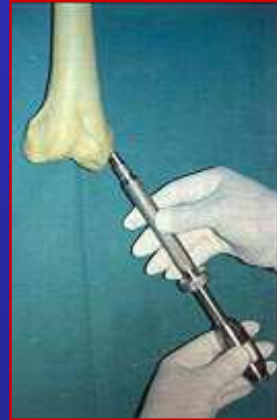
- **Il canale midollare viene infibulato con movimento rotatorio del filo, opportunamente precurvato.**
- **L'operazione va ovviamente ripetuta per l'infissione del secondo filo.**

PUNTAMENTO E PERFORAZIONE

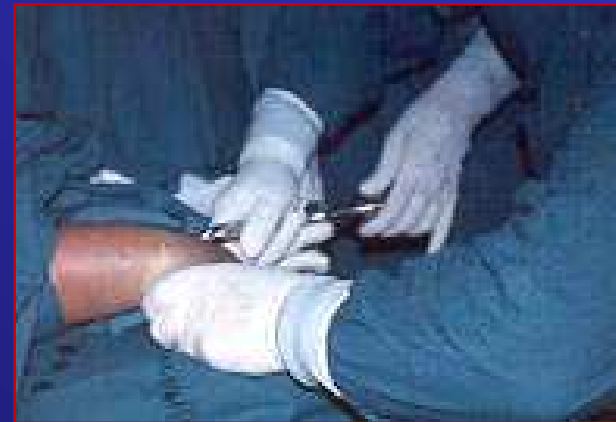
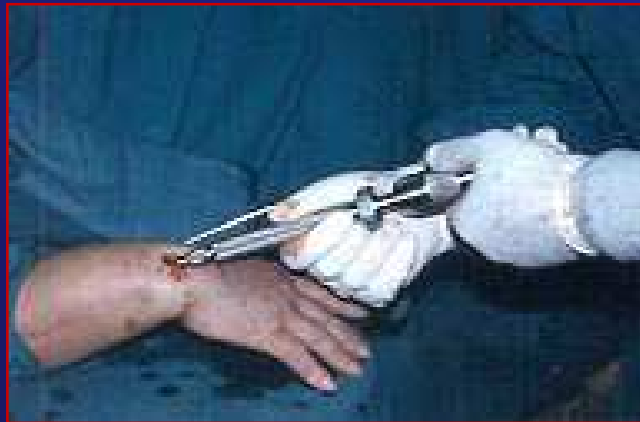
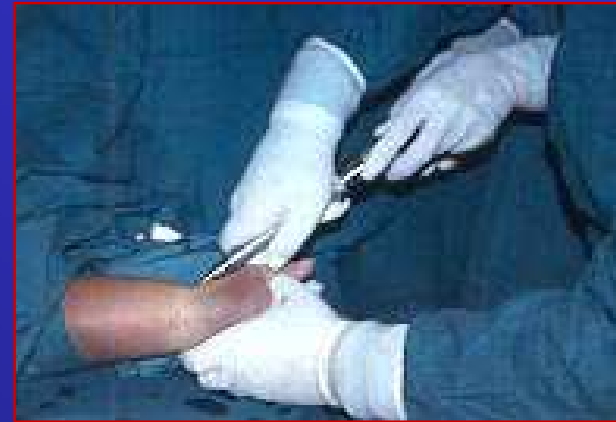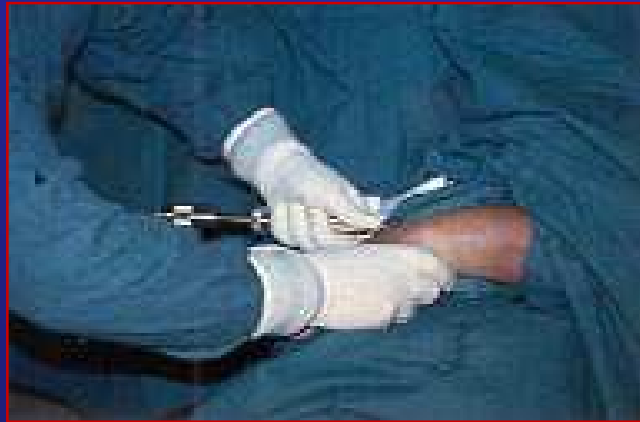PROGRESSIONE

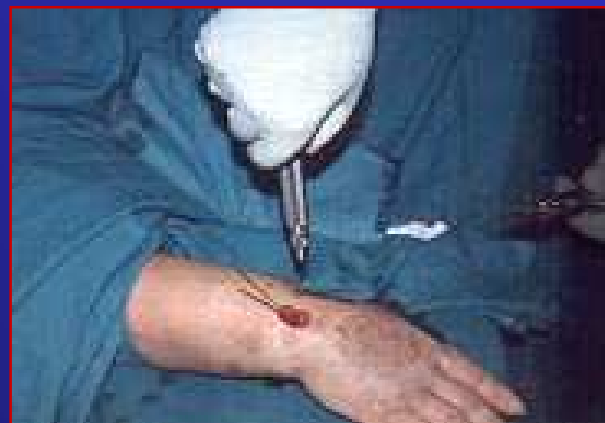
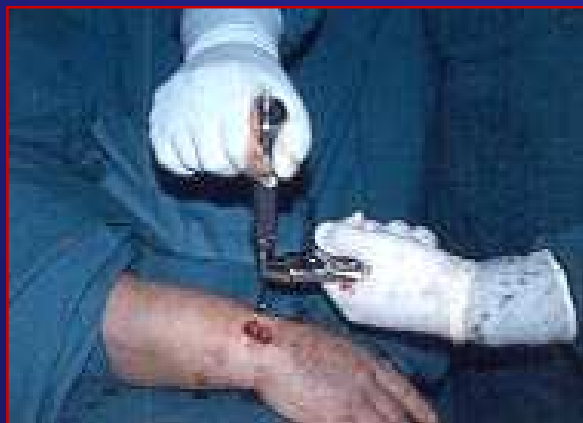
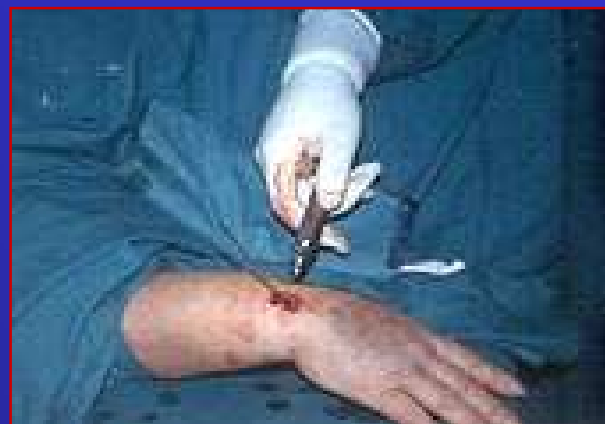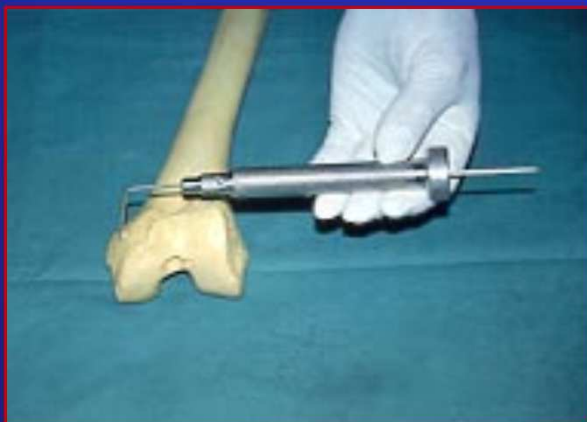- Viene quindi montata la massa battente ed impressi alcuni colpi contro la base del corpo per fare progredire il filo lungo il canale diafisario fino all'estremo opposto ed aumentare così la stabilità, riducendo il rischio di espulsione.

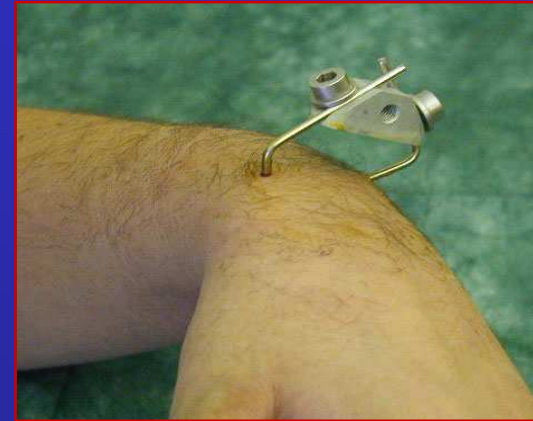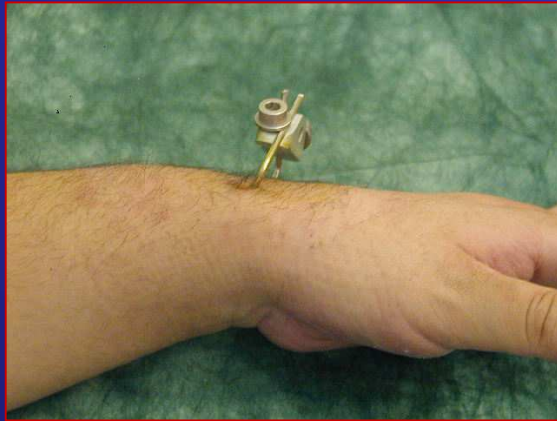PROGRESSIONE



FLESSIONE DEI FILI

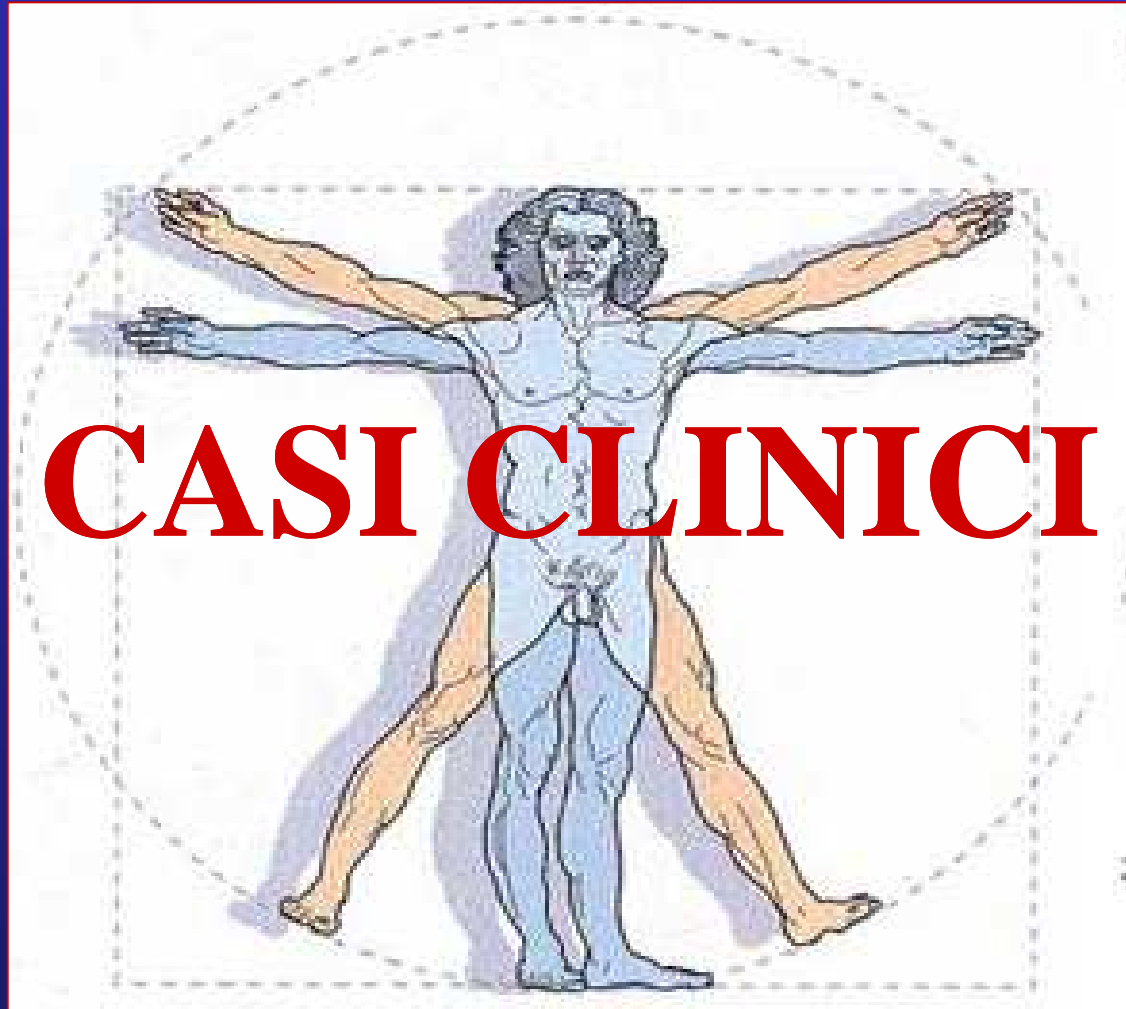

MONTAGGIO DEL MULTIMORSETTO

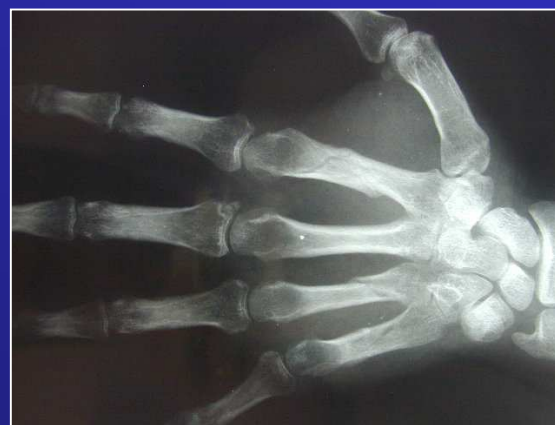
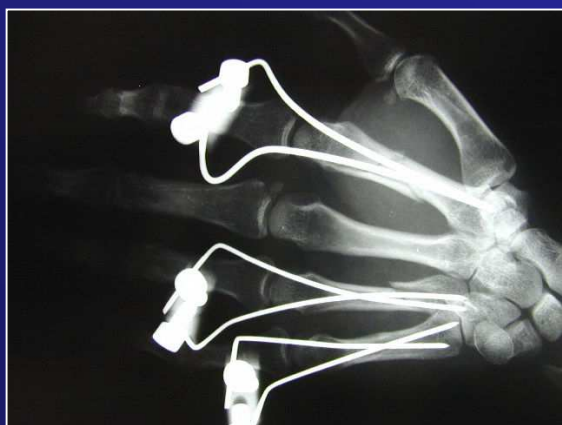
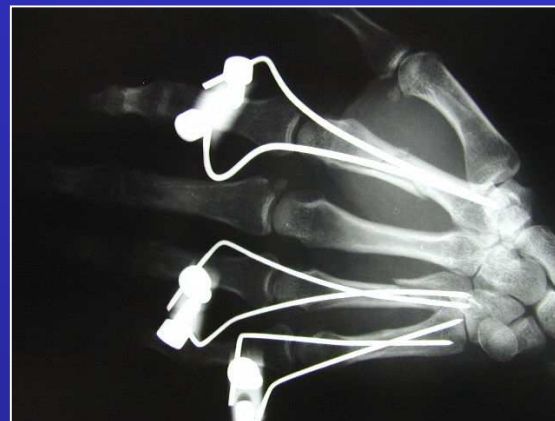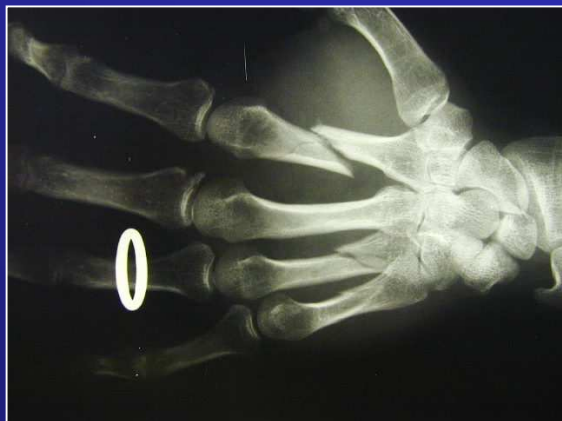- **Il MULTIMORSETTO** va montato ad una giusta altezza per non determinare instabilità del focolaio di frattura o impingement con i movimenti articolari.

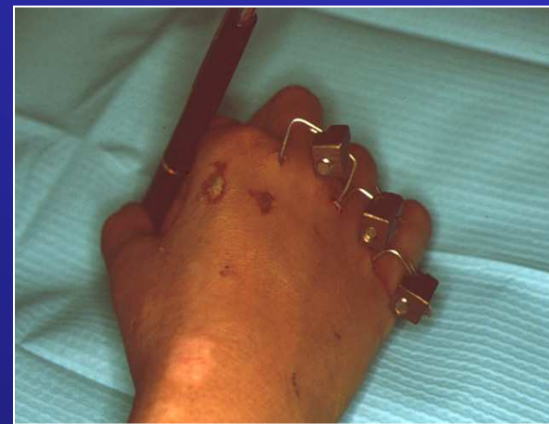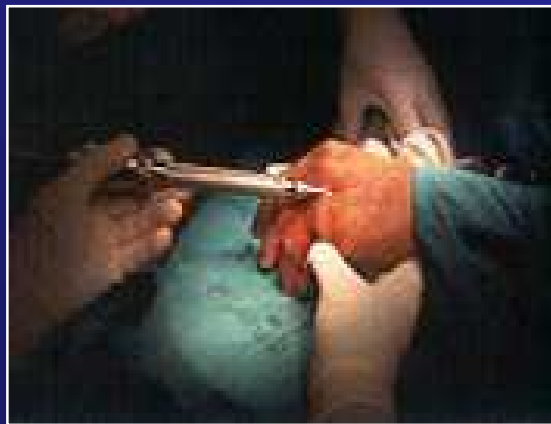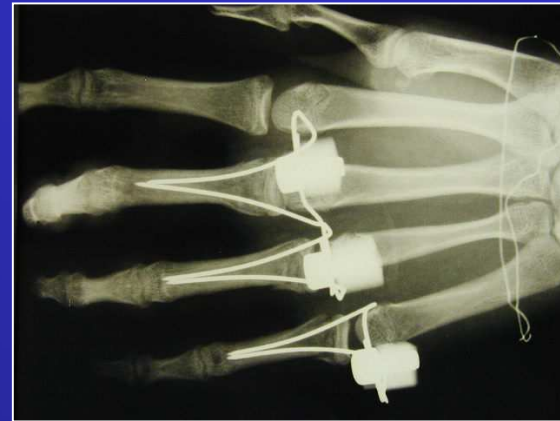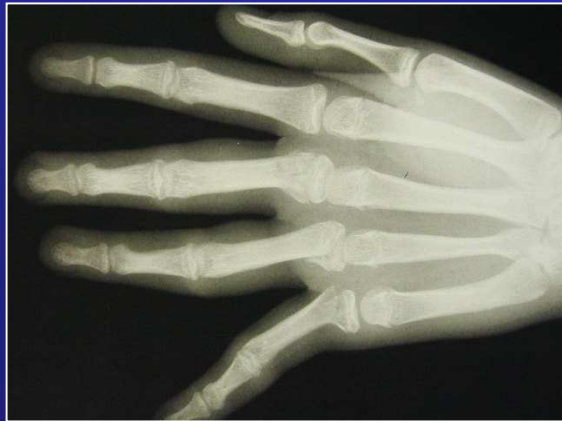CASI CLINICI



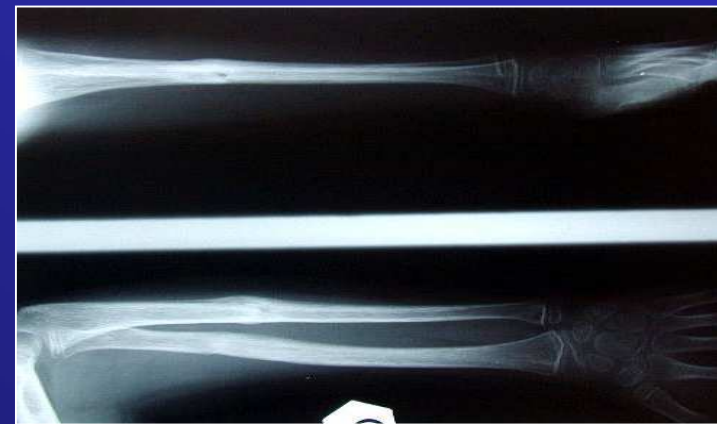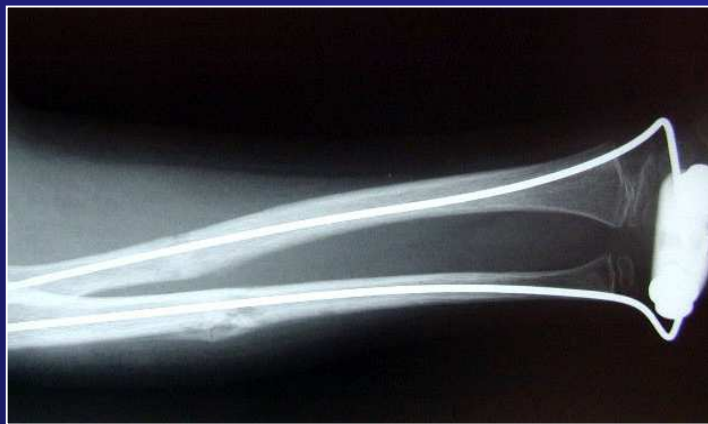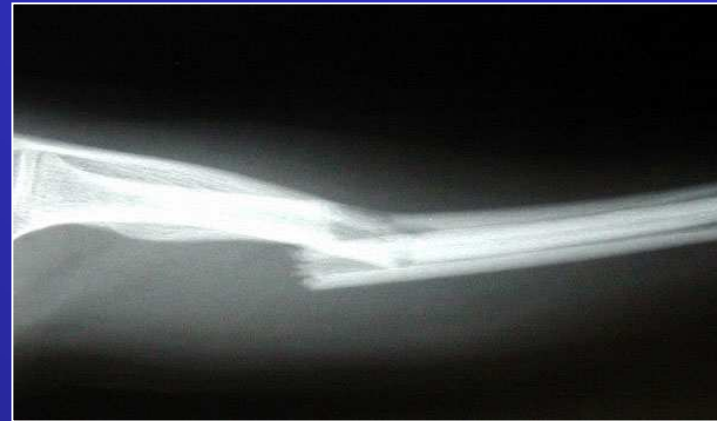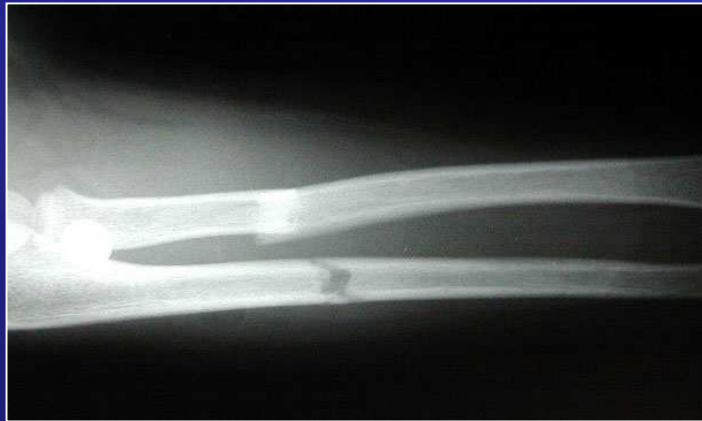Frattura del II°-IV°-V° metacarpo



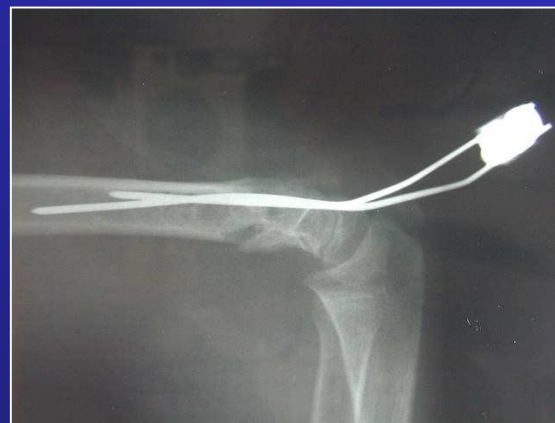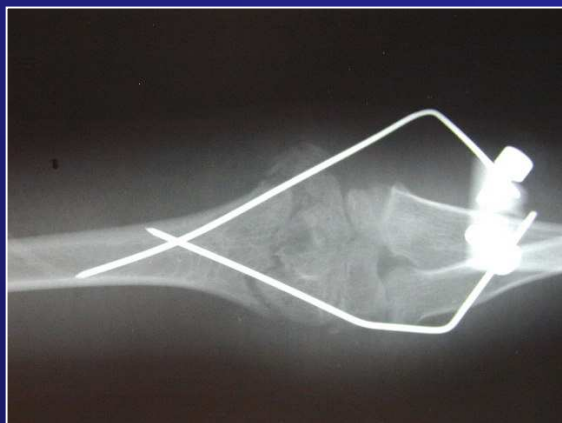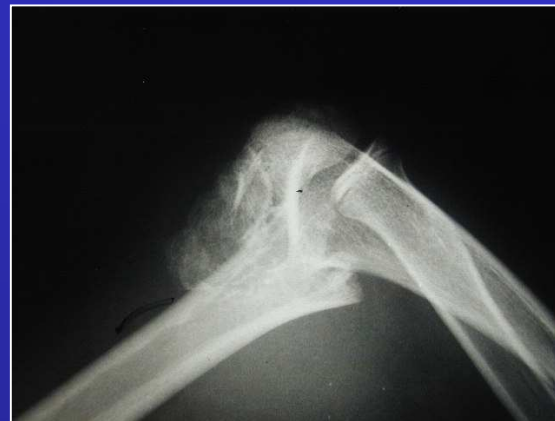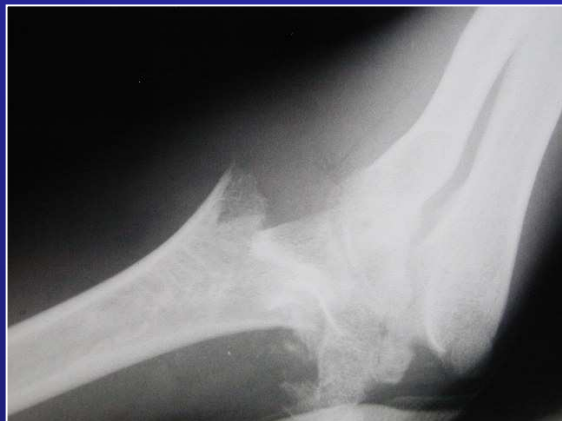Fratture III°-IV°-V° F1



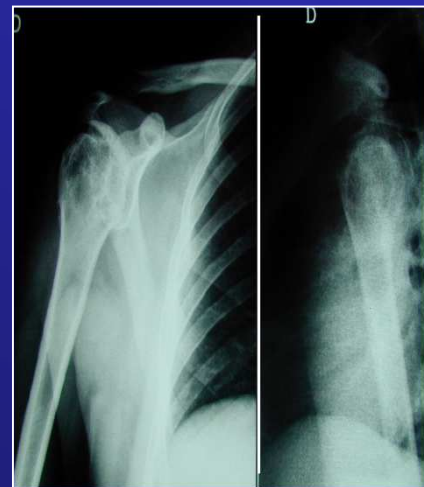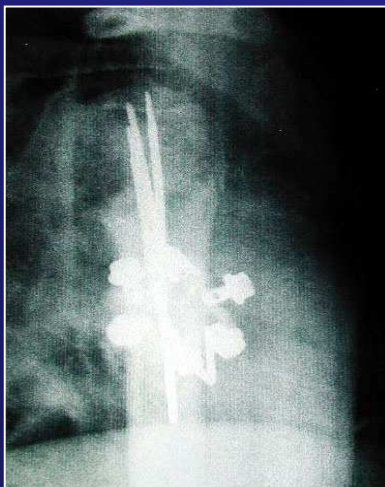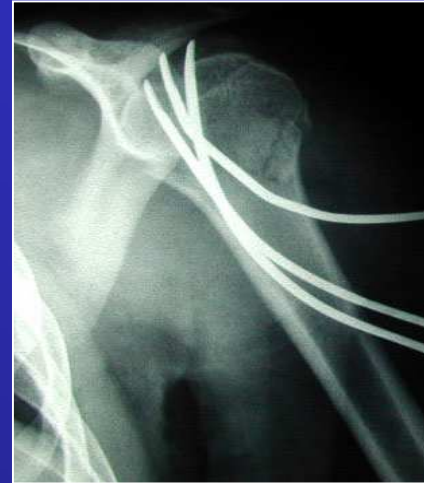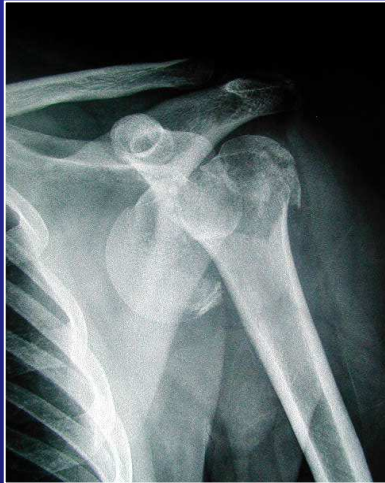Frattura biossea avambraccio



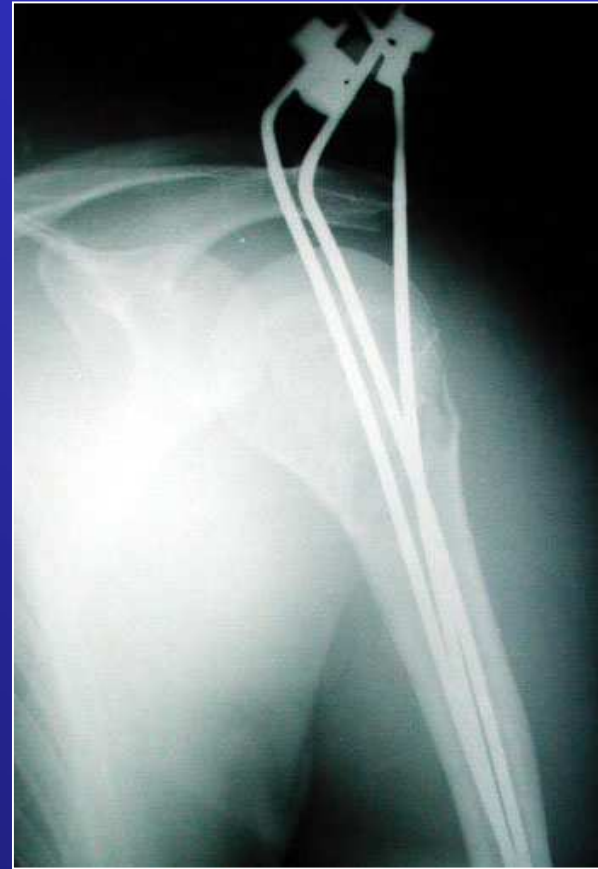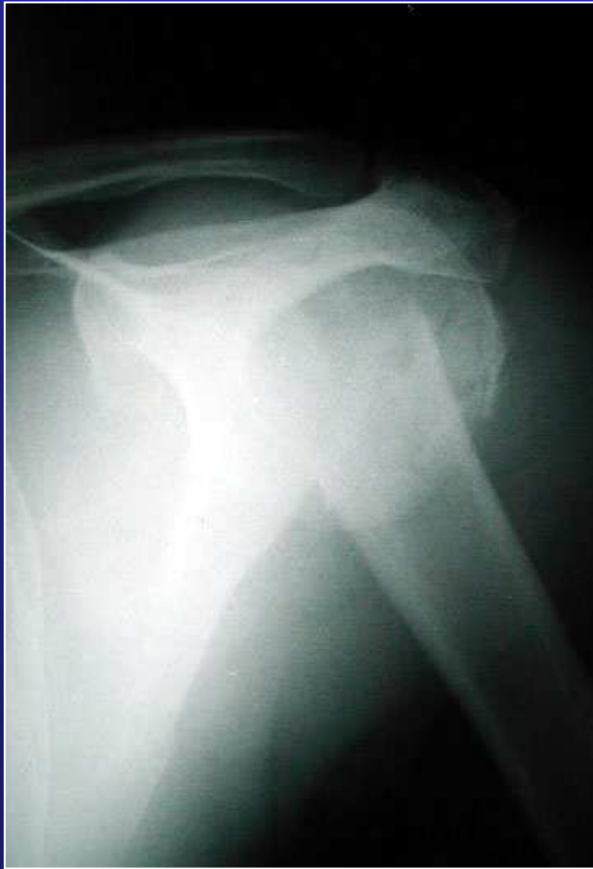Frattura sovracondiloidea omero



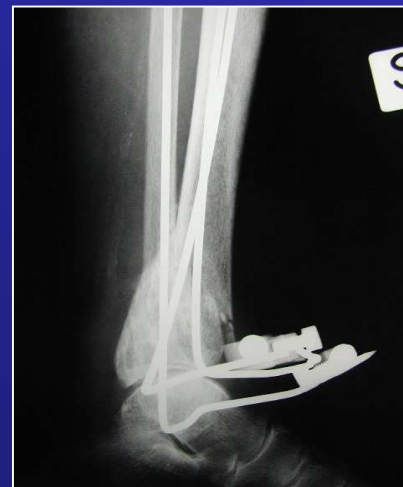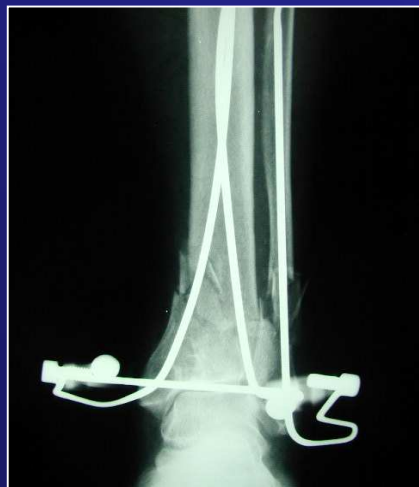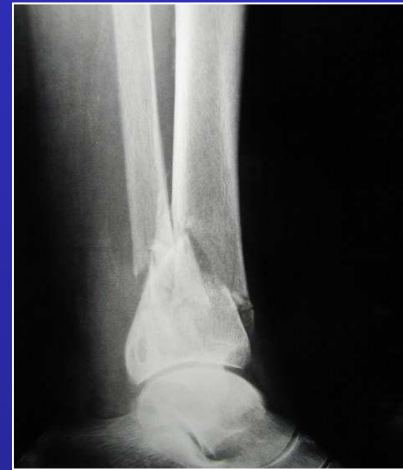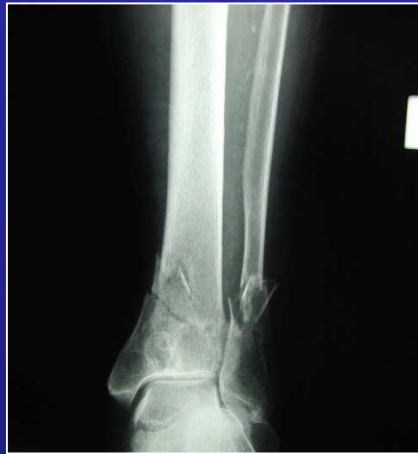Frattura-lussazione omero



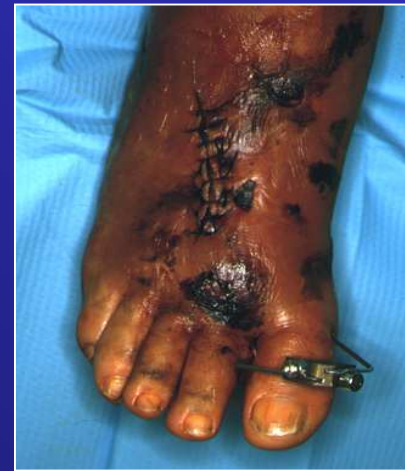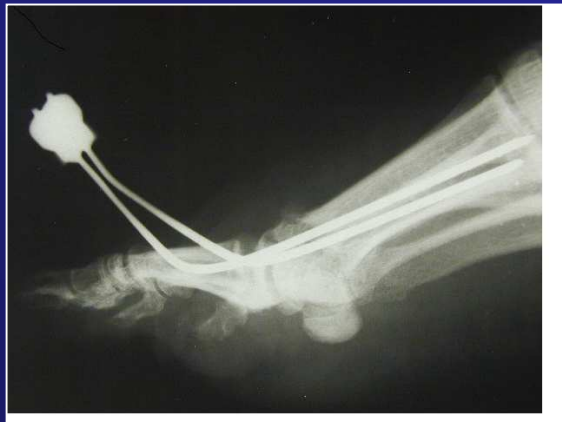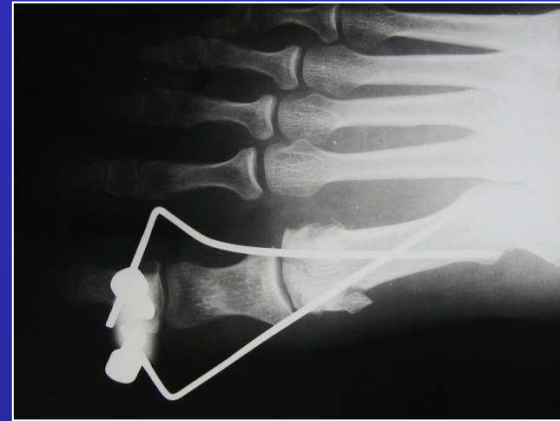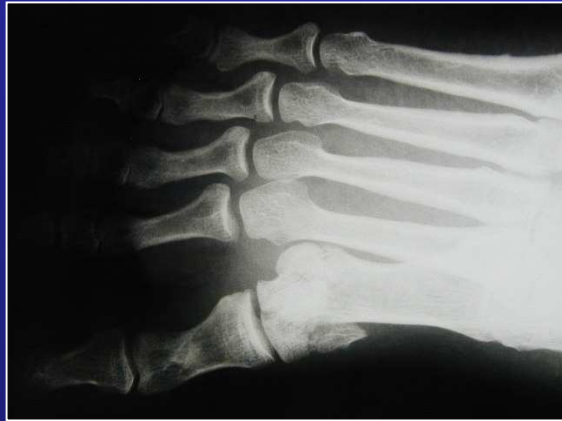Frattura omero prossimale



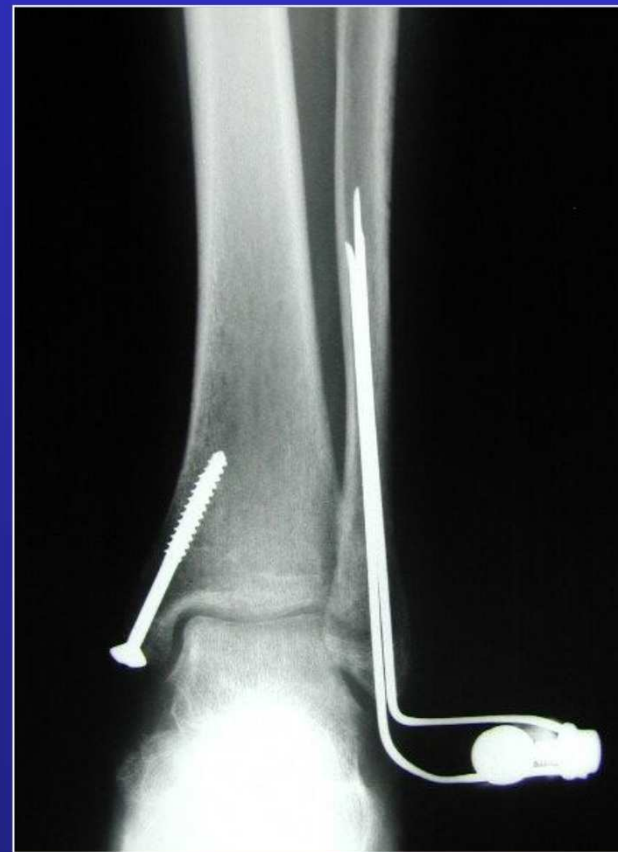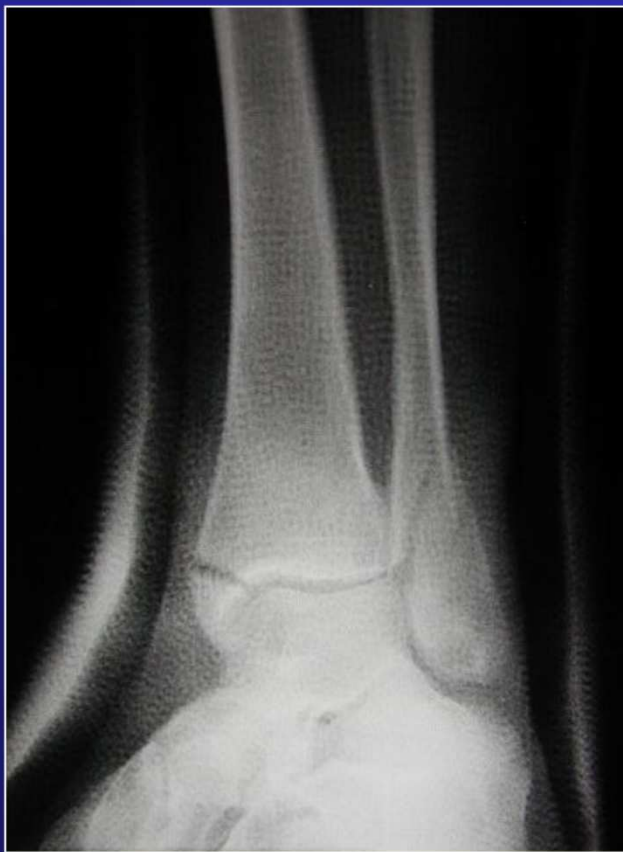Frattura pilone tibiale



Frattura I° metatarso in trauma da schiacciamento

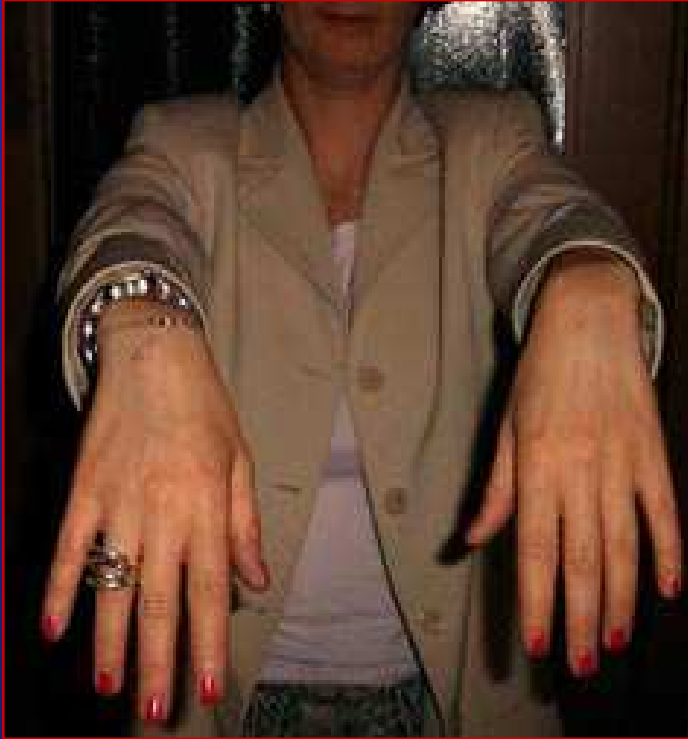

Frattura bimalleolare



CONCLUSIONI

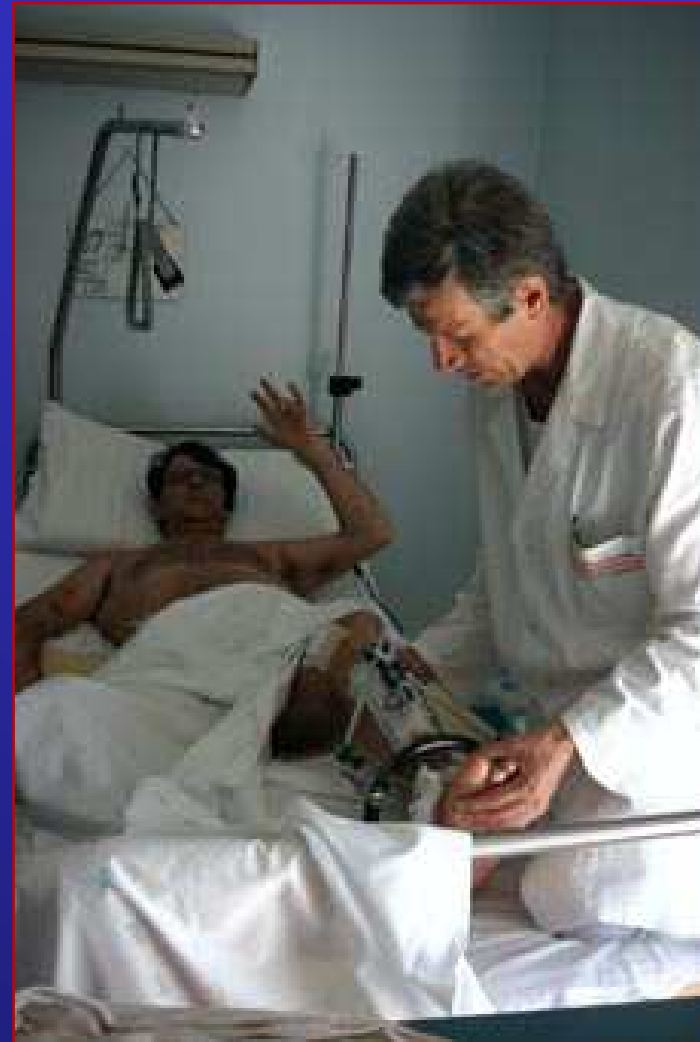Il “Sistema MULTIFIX” si è rivelato un metodo utile per il trattamento delle fratture degli arti, in modo particolare come metodo in grado di dare una notevole libertà di movimento al paziente fratturato ed una sua precoce guarigione



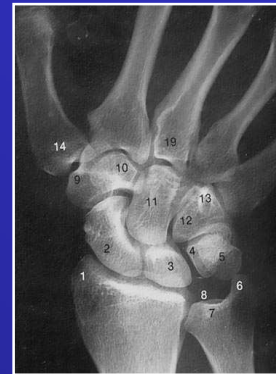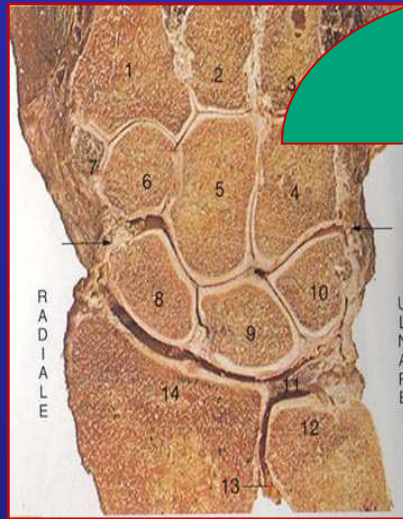**con una rapida ripresa
funzionale e lavorativa .**

VANTAGGI

- **Riduzione delle complicanze**
- **minima aggressività e riduzione del tempo chirurgico**
- **ridotta necessità di F.K.T.**
- **degenze brevi con risparmio della gestione del baget di reparto**
- **rimozione del sistema in regime ambulatoriale**




CONCLUSIONI




- Poiché il corretto montaggio del sistema è strettamente connesso con la funzione articolare è necessario che :
“ **nella mente dell’operatore l’immagine anatomica sovrapponga sempre quella radioscopica, affinché al buon risultato radiografico corrisponda un effettivo risultato clinico positivo !”**

GRAZIE



MULTIFIX



TANGASET

